4

Zur Kenntnis

des sog.

Endothelioms der Pleura

INAUGURAL-DISSERTATION

ZUR ERLANGUNG DER

MEDIZINISCHEN DOCTORWÜRDE

VORGELEGT DER

HOHEN MEDIZINISCHEN FAKULTÄT

DER

ALBERT-LUDWIGS-UNIVERSITÄT

ZU

FREIBURG I. B.

VON

KARL RAMSPERGER

APPROB. ARZT

AUS

FREIBURG i. B.

Freiburg i. Br.

Druck von Karl Henn.

1903.

Gedruckt mit Genehmigung der medizinischen Fakultät
der Universität Freiburg i. Br.

Dekan:
Professor Dr. Kiliani.

Referent:
Geh. Hofrat Prof. Dr. E. Ziegler.

Seinen lieben Eltern

in

dankbarer Verehrung

gewidmet

vom Verfasser.

Digitized by the Internet Archive
in 2019 with funding from
Wellcome Library

https://archive.org/details/b30604023

Zur Kenntnis des sog. Endothelioms der Pleura.

Das Endotheliom der Pleura oder richtiger die Bezeichnung gewisser Geschwülste der Pleura als Endotheliom hat in den letzten Jahrzehnten des öfteren zu heftigen wissenschaftlichen Erörterungen Veranlassung gegeben. Wer einigermassen in der umfangreichen Literatur der endothelialen Tumoren bewandert ist, dem muss es auffallen, wie mannigfaltig diese Geschwülste zu den verschiedensten Zeiten gedeutet, eingeteilt, benannt wurden. Trotzdem schon eine ganze Reihe von diesen Neoplasmen von verschiedenen Beobachtern mitgeteilt sind, ist man bis heute noch nicht zu einer einheitlichen klaren Auffassung über die Natur dieser Erkrankung und ihre Stellung im System der Geschwülste gekommen.

Der erste, welcher den Namen „Endotheliom“ in die Literatur einführte, war Golgi im Jahre 1869. Dieser Gelehrte verstand unter dieser Bezeichnung die von den Endothelien der Gefässe und der serösen Häute ausgehenden Tumoren. Seit dieser Zeit hat diese Neubildung schon die verschiedensten Namen erhalten:

„Endothelkrebs“ (Wagner[23]),
„Desmoidcarcinom“ (Schulz[18]),
„Pleuritis carcinosa“ (Perls[10]),
„Lymphangitis carcinomatodes (Schottelius[17]),
„Lymphangitis prolifera“ (Schwenninger[19]),
„Sarko-Carcinom“ (Böhme[3]),
„Plexiformes Angiosarkom“ (Waldeyer[24]) u. s. w.

Diese Uneinigkeit schon in der Bezeichnung findet zum Teil ihre Erklärung darin, dass die verschiedenen Autoren verschiedene Auffassungen dem Begriff „Endothel“ zu Grunde legen.

Bekanntermassen hat ursprünglich His (1865) die Bezeichnung „Endothel“ eingeführt und meinte damit die platten Zellen, die sich von seinen Parablasten aus entwickeln, d. h. die Endothelien der Gefässe und der Lymphspalte der serösen Häute. Diese His'sche Definition hat man aber dadurch eingeengt, dass die Epithelien der Pleura und des Peritoneums als die Epithelien des Coeloms erkannt wurden, mesoblastistische Zellen, die mit den Gefässzellen keine Verwandtschaft mehr aufweisen und die man neuerdings als Mesothelien bezeichnet (Hertwig's Coelomtheorie).

Ziegler[25]) äussert sich über diesen Punkt: „Man kann, abgesehen von der Ähnlichkeit in dem Bau der Geschwülste, — in denen gewuchertes Endothel der Blut- und Lymphgefässe nach Art der Epithelien sich innerhalb eines bindegewebigen Gerüstes herdweise zusammenlagert —, für eine Vereinigung mit den gewöhnlichen Adenomen und Carcinomen anführen, dass von anatomischer Seite ja auch das Endothel der Blut- und Lymphgefässe vielfach als mesodermales Epithel bezeichnet wird.“

Die His'sche Theorie über die Parablasten ist heutzutage vollständig aufgegeben. Gleichwohl hat man das Wort „Endothel“ beibehalten und versteht darunter die Epithelien der Gefässe und der Lymphspalten, demnach platte Zellen der Bindesubstanzreihe, mesenchymale Zellen, die im wesentlichen ihren Ursprung von der Randzone der Keimscheibe nehmen.

„Der Beizählung der endothelialen Geschwülste zu den epithelialen steht indessen“ — wie Ziegler[25] an der oben angeführten Stelle weiterfährt — „auch

abgesehen davon, dass der Begriff Endotheliome sich vollkommen eingebürgert hat, entgegen, dass das Verhalten des Blut- und Lymphgefässendothels unter pathologischen Bedingungen doch recht erheblich von demjenigen des Epithels abweicht, und dass es bei verschiedenen Geschwülsten unmöglich ist, die Wucherungsproducte der Blut- und Lymphgefässendothelien von den Wucherungsproducten der Zellen des Bindegewebes zu trennen."

Volkmann[22] geht von der Anschauung aus, dass eine unanfechtbare Classification der Geschwülste nach blos morphologischen und klinischen Gesichtspunkten unmöglich und dass die Einteilung der Tumoren nach ihrer Entwicklungsgeschichte die einzige wissenschaftlich gerechtfertigte und zugleich klinisch brauchbare ist. Allerdings hat es keinen grossen Wert, dabei immer bis auf die allererste Anlage der Keimblätter zurückzugehen, denn wir haben es in der Onkologie meist mit abnormer Wucherung der den fertigen ausgebildeten Organismus zusammensetzenden Zellen und nicht mit embryonalen Zellen zu tun, d. h. die Geschwülste gehen meist hervor aus fertig differenzierten Zellarten, welchen die hohe Differenzierbarkeit embryonaler Elemente nicht mehr zukommt. Dieser Punkt erscheint gerade in Bezug auf die Classification der Endothelgeschwülste von grosser Bedeutung; denn wenn selbst die interfasciculären Endothelien in der allerersten Anlage nicht bindegewebiger Natur wären, so machen sie doch eine so ganz andere Differenzierung durch, als echte Epithelien, dass wir im fertigen Organismus beide Zellarten als etwas Verschiedenes ansehen müssen. Im extrauterinen Leben giebt es ja keinen Übergang mehr von Epithel zu Endothel, sondern das sind zwei ganz verschiedene Gewebe, und dieser Umstand würde allein genügen, um das Zusammenwerfen der patho-

logischen Producte beider zu verbieten. Vom fertig differenzierten Endothel kann es gar nicht zweifelhaft sein, dass es dem Bindegewebe viel inniger verwandt ist, als dem Epithel, schon aus dem Grunde nicht, weil Übergänge von Endothel zu echten Bindegewebszellen vielfach vorkommen, während auch bei pathologischer Wucherung Übergang zum Epithel nie vorkommt.

Das Verdienst, die Endothelien der Lymphgefässe durch seine Versilberungsmethode nachgewiesen zu haben, gebührt v. Recklinghausen, welcher auch zuerst darauf hinwies, dass die Endothelien der Lymphgefässe als Ausgangspunkt für eine Neubildung bedeutungsvoll werden können.

Für die Betrachtung meines Falles an sogenannten Endothelien der Pleura möchte ich unter „Endotheliom“ die Definition verstanden und dieselbe Einteilung zu Grunde gelegt wissen, wie sie auch Ziegler[25] in seinem neuesten Lehrbuche giebt. Ziegler zählt die Endotheliome zu den Sarkomen, also zu den Bindesubstanzgeschwülsten, und hebt nach ihrer Genese zwei Typen heraus, nämlich die Lymphangiosarkome und Haemangiosarkome. Unter Lymphangiosarkomen versteht er Geschwülste, welche durch eine Wucherung der Endothelien entstehen. Sie werden danach meist als Lymphgefäss-Endotheliome oder als Endotheliome im engeren Sinne bezeichnet.

Wie letztgenannte Neubildungen klinisch und pathologisch-anatomisch ein buntes Bild darbieten, so treten sie auch an den allerverschiedensten Stellen des menschlichen Körpers zu Tage. In Rede stehende Geschwülste wurden gefunden und beschrieben in der Parotisgegend, Submaxillardrüse, im Gaumen, in der Wange, Ober- und Unterlippe, Haut der Nase und Stirne; nicht selten sind auch die Hirnhäute, Pia und Dura, der Ausgangspunkt der Neubildung. Die Knochen-

endotheliome treten am häufigsten auf am Oberkiefer und an der Orbita; sie wurden auch beobachtet an dem platten Schädeldach, am Brustbein, Darmbein, an den Wirbelkörpern, an der Ulna, am Femur, an der Tibia, am Humerus.

Endotheliome wurden ferner gefunden, wenn auch selten, in der Gehirnsubstanz selbst, im Netz, Magen, in der Harnblase, in den Inguinaldrüsen, den Hals- und Nackenlymphdrüsen, den Achseldrüsen, der Cubitaldrüse, am Unterschenkel, Nacken, Rücken, in der Lendengegend, im Nagelbett, in der Mamma, im Hoden, in den Nieren, im Rectum, im retroperitonealen Gewebe, im Eierstock, Uterus, in der Scheide, am Penis und in der Sacrococcygealgegend.

Gewissermassen als Prädilectionsstellen aber müssen wir die serösen Häute erklären, besonders die Pleura und das Peritoneum.

Merkwürdigerweise haben diese Serosentumoren nach Neelsen's[9] Publication längere Zeit eine eingehendere Bearbeitung an der Hand eigener Beobachtung nicht mehr gefunden, bis im Jahre 1895 Rudolf Volkmann[22] in einer sehr eingehenden und umfänglichen Arbeit: „Über endotheliale Geschwülste, zugleich ein Beitrag zu den Speicheldrüsen und Gaumentumoren" über 54 genau untersuchte Geschwülste endothelialer Natur ausführlich berichtete.

Eine weitere grössere Sammelarbeit über die Serosentumoren brachte zwei Jahre später Adolf Glockner[6]. An der Hand eines relativ grossen Materials — im Ganzen 16 Fälle — studierte er eingehend den sogenannten Endothelkrebs der serösen Häute (Wagner-Schulz) und schilderte aufs genaueste seine mikroskopischen Befunde.

Die beiden vorgenannten Arbeiten müssen in der Endotheliomfrage als grundlegend bezeichnet werden. Es wurden natürlich nach diesen beiden grossen

Sammelarbeiten noch eine Reihe casuistischer Beiträge in der Literatur niedergelegt, die einigermassen Klarheit in obiger Frage schaffen sollten.

Aus der allerneuesten Literatur über Endotheliome der serösen Häute und des Knochens wären wohl kurz zu erwähnen die Arbeiten von:

Pickner[12]: Histogenese der primären Endotheliome der Pleura.
Malade[7]: Ein Fall von Endothelsarkom.
Markwald[8]: Multiple Endotheliome.
Stengel[20]: Endothelioma sarcomat. des Oberkiefers.
Petersen[11]: Endotheliom der Pleura.
Riedel[15]: Primäres papilläres E. der Pleura.
Borrmann[4]: Blutgefässendotheliom.
Podack[13]: Endothelkrebs der Pleura.
Pollmann[14]: Endotheliom der Pleura.
Beck[1]: Endotheliom des Humerus.
Ritter[16]: Endotheliom der Knochen.
Sternberg[21]: Multiples Endotheliom des Knochenmarks.

Durch genannte Arbeiten, — von denen ich auf einige weiter unten noch ausführlich zurückkomme, — wurde einerseits die Scheidung von endothelialer Neubildung und Carcinom, immer schärfer, andererseits die Bezeichnung „Endothelioma“ immer mehr in der Literatur verbreitet.

Bevor ich jedoch zur genauen Besprechung meines Falles übergehe, möchte ich etwas näher auf die zwei oben genannten Arbeiten von Volkmann und Glockner eingehen.

In der sehr ausführlichen, unter Marchand's Leitung gefertigter Arbeit möchte Volkmann[22] vor allem die Grenze zwischen Carcinom, als rein epithelialer Geschwulst, und Endotheliom trotz der histo-

logischen Ähnlichkeit schärfer gezogen wissen. Die Endotheliome hebt der Verfasser als Abkömmlinge der platten Endothelien der Saftspalten, der Blut- und Lymphgefässe der serösen Häute und der perivasculären Zellen der Blutcapillaren als Unterabteilung aus der Klasse der Sarkome heraus, erkennt jedoch vorkommende Michformen beider an.

Die gewöhnlichen Endotheliome sind die vom Endothel der Saftspalten ausgehenden „interfasciculären“ Sarkome (Ackermann), welche je nach der parallelen oder durchflochtenen Anordnung der Bindegewebsbündel in einfachen, gleichgerichteten oder plexiformen Zellschläuchen und Strängen wachsen. Bei fortschreitender Wucherung der letzteren kann aus der Reihenform eine alveoläre, carcinomähnliche Anordnung hervorgehen.

Verfasser weist ausführlich auf die Mannigfaltigkeit der bei der Endothelproliferation entstehenden Zellformen hin, welche von der normalen platten alle Übergänge zu solchen bieten können, die den Epithelien vollkommen gleichen: cubische, cylindrische Zellen, Schichtungen, analog den Pflasterepithelien, sogar mit Perlenbildung und hyaliner Degeneration im Centrum der letzteren.

Die Endotheliome der Haut, Speicheldrüse, des Gaumens, der Hirnhäute sind besonders disponiert zur Bildung von Schichtungskugeln. Bisweilen ordnen sich um die hyalin oder colloid umgewandelten Zellen die peripheren in der Form cubischer oder cylindrischer Drüsenepithelien an. Ferner können die Endothelien schleimige oder hyaline Tropfen secernieren, durch deren Confluenz im Innern der Zellschläuche Cystchen entstehen, die bei weiterem Wachstum mit Lymph- und Blutgefässen in Verbindung treten können.

Solide Endothelstränge werden oft durch Auseinanderweichen der Zellen hohl und die das Lumen begrenzenden Zellen nehmen cylindrische Gestalt an, sowie radiäre Stellung, nnd es entstehen so drüsenartige Bildungen. Besonders häufig treten diese Hohlschläuche in den Endotheliomen des Knochens auf, was diesen die Bezeichnung der „primären Knochencarcinome“ verschafft hat.

Ausser diesen Übergängen der gewucherten Endothelien in epithelartige Form und Anordnung kann aus ihnen, besonders in älteren Fällen, eine diffuse, regellose Zellproliferation nach dem Typus des Sarkoms hervorgehen. Bisweilen kommt dabei durch gleichzeitige Wucherung der Blutgefässe zu einem regelmässigen, capillären Maschenwerk, eine alveoläre Structur zustande, in der aber Gefässendothel und Geschwulstzellen in keiner genetischen Beziehung stehen.

Von den meisten Autoren wird für die Hauptzahl der Endotheliome eine gleichzeitige Wucherung der Endothelien der Saftspalten und der Lymphgefässe angenommen. Verfasser sah die letzteren nie allein, und wenn zugleich mit den Saftspalten, nur in geringem Grade die Endothelwucherung liefern. Er leitet die grosse Mehrzahl der gewöhnlichen Endotheliomen von den Saftspalten ab.

Die Endothelien der serösen Häute und Höhlen proliferieren nur in Gesellschaft derjenigen der Saftspalten im darunterliegenden Gewebe. Blutgefässendothelien scheinen selten und fast nur mit denen der Lymphgefässe zusammen zur Endotheliombildung zu führen.

Die verschiedenen Arten von Gerüstsubstanz führt Verfasser auf direkte Umwandlung des fibrillären Bindegewebes zurück, welches in reiner Form überhaupt selten in diesen Geschwülsten auftritt.

Bei der hyalinen Degeneration desselben quellen

die Bindegewebsbalken zu homogenen Bändern, in deren Axe oft ein oblitteriertes Gefäss läuft und wenn der Prozess auf die dünnsten Balken übergreift entstehen die „kaktusartigen Vegetationen“ Billroth's. Geschieht die Quellung ungleichmässig in Rosenkranzform, so resultieren hyaline Kugeln, die durch dünne Stiele zusammen hängen. Diese Hyalinbildung im Bindegewebe ebenso wie in der Gefässwand betrachtet der Verfasser wie Marchand als eine Entartung des Stromas, welche an die Anwesenheit endothelialer Zellhaufen gebunden ist.

Die Myxochondrome mit Endotheliomen reiht Verfasser an die einfachen Endotheliome im Bindegewebe eng an insofern, als er das Schleim- und Knorpelgewebe durch eine reine Metamorphose des Bindegewebes ohne Mitwirkung der etwaigen Endothelwucherungen erklärt, bei welchen die Saftspaltenendothelien zu Myxom- resp. Knorpelzellen werden, als solche aber die alte Fähigkeit bewahren, strang- und schlauchförmig zu proliferieren.

Bisweilen nehmen die Perithelien der Blutgefässe, also die Adventitia- und Capillarrandzellen an der Proliferation Teil, so dass mehrschichtige Hohlcylinder entstehen. Doch unterscheidet Verfasser die Zellen dieser Wucherung durch ihre platte spindelige, nicht epithelähnliche Gestalt, ihr spärliches Protoplasma und die wenig scharfe Abgrenzung gegen das Bindegewebsstroma von den endothelialen Zellsträngen. Besteht diese perivasculäre Proliferation allein, so bildet sie die richtigen Angiosarkome oder diffus sarkomatöses Gewebe.

Was wir soeben mitgeteilt haben, zeigt uns in kurzen Zügen die Anschauung und Stellung Volkmanns in der Frage der endothelialen Neubildungen.

Es sei mir nun gestattet, im Folgenden speciell auf einen Fall von Endotheliom der Pleura, den Volk-

mann beobachten konnte, etwas näher einzugehen und seine Befunde darüber ausführen. Von diesem Fall sagt der Verfasser selbst: „der folgende Fall ist ein typisches Endotheliom der Pleura und kann als klassisches Beispiel dieser wohlcharakterisierten und mit so vielen Namen belegten Krankheit dienen.“

Das Präparat stammte von einem Kranken, der zugleich noch ein Endotheliom am Oberschenkel besass.

Als einziges Symptom einer Lungen- oder Pleuraaffection waren während der letzten Lebenstage dyspnoëtische Anfälle beobachtet worden. Bei der Obduction fand sich $2^1/_2$ Liter rötlich gelber Flüssigkeit in der linken Brusthöhle. Die ganze Rippen- und Lungenpleura, welche teilweise und zwar besonders unten fest miteinander verwachsen war, hatten sich in eine mehrere Millimeter dicke, feste Schwarte verwandelt, welche mit zahlreichen, platten, flachen Erhabenheiten besetzt war. Die Oberfläche war teils platt, teils mit fibrinösen Auflagerungen bedeckt. Die Lunge war weithin atelektatisch. Die membranartige Geschwulstmasse hatte ein weisslichgelbes Aussehen und war homogen und fest auf dem Durchschnitt.

Auf Quer- und Flachschnitten der aufbewahrten, 2—5 mm dichten, Pleurageschwulst findet sich folgendes Bild:

Das Grundgewebe der Geschwulstplatte besteht aus einem weichen fibrillären Bindegewebe, das langgestreckte, platte Kerne enthält und das sich mit Eosin nur sehr schwach gefärbt hat. Die Richtung der Fibrillen geht vorwiegend der Oberfläche der Pleura parallel; doch durchflechten sie ausserdem die Bündel auch in mannigfacher Weise.

Zwischen ihnen verlaufen Blutgefässe, welche unter der thoracalen Oberfläche am zahlreichsten sind. In der Umgebung der wenigen grösseren Gefässe findet sich eine mässige kleinzellige Infiltration.

Weder die grösseren Blutgefässe noch die Capillaren zeigen Veränderungen ihres Endothels. Zwischen den Bündeln des stellenweise hyalin entarteten Bindegewebes sieht man hie und da die länglichen Kerne der Endothelien in den Saftspalten.

In diesem Bindegewebe liegen nun überall strang- und balkenförmig angeordnete Zellmassen, welche die Bindegewebszüge auseinander drängen. Die Zellstränge sind im allgemeinen dünn, der Querschnitt besteht aus ein bis vier Zellen und ihre Richtung wird bestimmt durch die Bindegewebsbündel. Selten sieht man Verzweigungen und Anastomosen der Stränge untereinander. Viele sind ziemlich lang; es lassen sich schmale Züge von 30 und mehr Zellen verfolgen. Andere sind ganz kurz und bestehen nur aus wenigen Elementen. Auf dem Querschnitte erscheinen sie als rundliche oder unregelmässige Zellhaufen. An einzelnen Stellen laufen die Züge ganz parallel neben einander und hie und da verdicken sie sich zu compacteren Massen von unregelmässiger Gestalt.

Die Form der Zellen ist eine epithelähnliche, polyedrische, durch gegenseitigen Druck beeinflusst. Die Grösse schwankt, ist aber immer beträchtlich. Das Protoplasma ist scharf conturiert, färbt sich stark mit Eosin und enthält einen grossen ovalen Kern. Die Epitelähnlichkeit der Zellen und ihre tubuläre und alveoläre Anordnung geben dem Bilde ein carcinomähnliches Aussehen.

Die Zellstränge und besonders die compacteren Zellmassen haben dadurch ein eigentümliches Aussehen, dass man überall grössere und kleinere hyaline Massen findet, welche einerseits in den einzelnen Zellen, andererseits so zwischen ihnen liegen, dass sie dieselben auseinanderdrängen; dadurch entsteht auf dem Querschnitte ein drüsenschlauchähnliches Bild. Auf dem Längsschnitte eines Zellstranges sieht

man nicht selten eine ganze Reihe rundlicher, hyalin erfüllter Hohlräume, wie die Perlen eines Rosenkranzes hintereinander liegen. Sie confluieren in den Strängen fast nie zu einem röhrenförmigen Lumen, dagegen sind in den compacteren Zellmassen zuweilen durch Confluieren der hyalinen Massen grössere Systeme zusammenhängender Hohlräume mit randständigen Zellen entstanden.

Die Entstehung dieser Gebiete ist leicht zu verfolgen. Zunächst bildet sich im Centrum des Protoplasmas einer Zelle eine Vacuole, die mit einem hellen glänzenden Tropfen erfüllt und scharf begrenzt ist. Dieser Tropfen quillt weiter auf, vergrössert sich und endlich geht fast das ganze Protoplasma der Zellen in ihm auf, während der Kern als unveränderter, wohlgefärbter, halbmondförmiger Vorsprung dem kugeligen, von scharfer Linie begrenzten Gebilde aufliegt. Dann scheint die Membran zu platzen, die bisher deutlich sichtbar war; der flüssige Inhalt tritt zwischen die umgebenden Zellen aus und comprimiert sie, während er selbst kugelrund bleibt. Der Kern mit kleinen anhängenden Resten unveränderten Protoplasmas scheint meistens erhalten zu bleiben, doch findet man auch schlecht gefärbte, blasse, gequollene und offenbar degenerierte Kerne in der Umgebung der hyalinen Tropfen und selten in diesen selbst eingeschlossen. Nun machen einzelne benachbarte Zellen dieselbe Umwandlung durch, und man begegnet dann grösseren hyalinen Klumpen, die oft in Gestalt feiner, sich durchziehender Linien noch ihre Zusammensetzung aus einzelnen weichen Tropfen erkennen lassen. Sie bilden immer das Centrum der Zellgruppe oder des Stranges, aus dem sie entstanden sind, und drücken die noch vorhandenen Zellen an die Wandung der bindegewebigen Spalte, an welcher sie liegen. Dort nehmen die Zellen durch gegenseitigen Druck und

durch Druck vom Centrum her vollkommen epithelähnlichen Charakter an. Sie machen den Eindruck eines Randepithels, und das ganze Gebilde gleicht auf dem Querschnitte täuschend einem Drüsenschlauch. Die Formen der Randzellen wechseln von der ganz plattgedrückten bis zu hoher cubischer Gestalt; eigentliche Cylinderzellen kommen in diesem Tumor nicht vor.

Selten fehlt der Randbelag von Zellen um die hyalinen Massen, doch sieht man auch ausnahmsweise solche Gebilde nur auf einer Seite von Zellen begrenzt, während sie auf der andern direkt der Wand der Bindegewebsspalte anliegen. Sehr selten sind die Zellen ganz verloren gegangen, und der hyaline Klumpen liegt allein in einem buchtig ausgedehnten Spaltraume. Schichtungskugeln und Kalkconcremente, die sonst zuweilen in derartigen Tumoren vorkommen, fehlen hier völlig.

Volkmann lässt keinen Zweifel darüber bestehen, dass diese Zellen den gewucherten Saftspalten- und Lymphgefässendothelien entsprechen. Als erste Anfänge der Zellwucherung finden sich in den Bindegewebsspalten einzelne angeschwollene und stärker gefärbte Endothelzellen. Die Kerne werden grösser und rundlich. Daneben findet man zwei oder drei solcher Zellen beieinander liegend und sich gegenseitig polygonal formend. Dann eine ganze Reihe, welche den Spaltraum ausfüllt. Weiterhin verdickt sich der anfangs schmale Strang und es beginnt die oben geschilderte hyaline Ausscheidung. Stellenweise begegnet man auch längeren Zellzügen, welche ihrer Lage nach den oberflächlichen oder tieferen Lymphgefässen der Pleura entsprechen. Wir haben es also zweifellos mit einer interfasciculären und mit einer Lymphgefässwucherung zu tun.

Auch hält Volkmann diese Neubildung für ein „primäres“ Endotheliom der Pleura, die also unab-

hängig von dem Endotheliom des Femur — vielleicht gleichzeitig mit diesem — entstanden ist, weil die beiden Geschwülste in ihrem Bau von einander abweichen.

Die eben dargelegten Anschauungen und Resultate Volkmanns finden wir der Hauptsache nach bestätigt durch die Forschungen Ad. Glockner's[6], welcher zwei Jahre später (1897) sehr eingehende Studien machte „über den sogenannten Endothelkrebs der serösen Häute". Zur Verfügung standen ihm 16 Fälle von Endothelioma lymphangiomatosum carcinomatodes, deren histologischen Befund der Verfasser in ausführlicher Art mitteilt.

Die Erkrankung betraf meist Personen des vorgerückten Alters und erstreckte sich entweder allein auf die Pleura — in 7 Fällen — oder auf das Peritoneum, oder endlich auf beide zugleich.

Das Wachstum eines endothelialen Tumors erfolgt nicht nur durch Einbrechen der Geschwulstzellen in die Umgebung, sondern auch durch Wucherung der Endothelien praeexistierender Hohlräume.

Der charakteristische Bau des Neoplasmas, der übrigens nur an Partieen jüngeren Datums sichtbar ist, besteht aus Zellschläuchen mit häufig sehr deutlich ausgesprochenen Lumen, oder in von Geschwulstzellen ausgekleideten grösseren Hohlräumen und in kürzeren oder längeren Zellreihen, deren Anordnung sich aus den praeformierten Hohlräumen ergiebt. Die Formierung zu kurzen, einreihigen Zellzügen weist nach Verfasser auf einen Ursprung aus den Endothelzellen der Saftspalten, die Anordnung in Zellschläuchen auf einen solchen aus Lymphgefässendothelien hin. In älteren Partieen bot die Geschwulst das Bild eines Adenocarcinoms mit Neigung zu regressiven Metamorphosen, Nekrose, schleimige Degeneration und Verkalkung dar. Die Geschwulstzellen

selbst sind vielgestaltige, besitzen einen, oft auch mehrere, verhältnismässig grosse Kerne, zeigen zahlreiche Mitosen und sind echten Epithelzellen sehr ähnlich. Sie liegen in einem kernarmen, fibrillären, häufig schleimig degenerierten Stroma, welches an Mächtigkeit gegenüber der Geschwulst bald zurücktritt, bald letztere weit übertrifft. Riesenzellen sind häufig angetroffen.

In vielen der untersuchten Fällen konnte Glockner den Zusammenhang der Geschwulstzellen mit den Endothelzellen der Lymphgefässe direkt erweisen, in allen Fällen konnte eine Beteiligung seitens des Oberflächenendothels der serösen Häute und des Endothels der Blutgefässe mit voller Sicherheit ausgeschlossen werden.

Eine Ausnahme von den geschilderten Verhältnissen bildete der 16. Fall, ein Peritonealtumor, bei welchem bei geringer Beteiligung der Lymphgefässendothelien die sogenannten Adventitiazellen der kleinsten Blutgefässe die Matrix für die Geschwulst gaben.

Das Endothelioma lymphangiomatosum stellt nach Glockner ein echtes Neoplasma dar, dessen streng wissenschaftliche Classificierung als Epithelial- oder Bindegewebstumor gegenwärtig vom Standpunkte des histogenetischen Einteilungsprincips aus noch nicht möglich ist.

Immerhin möchte aber auch Glockner die Endotheliome als eigene Gruppe im Anschluss an die Sarkome abgehandelt wissen, „mit denen sie doch die meisten inneren Berührungspunkte aufweisen, wenn man von den äusserlichen, rein morphologischen Gesichtspunkten absieht.“

Bezüglich der Metastasenbildung betont Verfasser ganz besonders, dass der primäre Tumor echte Metastasen macht und zwar kommen dieselben, nach

der Häufigkeit geordnet, zunächst in den regionären Lymphdrüsen, dann in der Leber, den Nieren, dem Pericard, der nächst gelegenen Skeletmuskulatur, dem Myocard, den Nebennieren, im Nierenbecken und in der Harnblase vor.

Von den oben bezeichneten Arbeiten der neuesten Zeit über Endotheliome möchte ich nun diejenigen, die sich speciell auf Pleuraendotheliome beziehen, in chronologischer Reihenfolge herausgreifen und in folgendem kurz die Befunde derselben anführen.

Petersen [11] (1897) berichtet „über Endotheliom der Pleura“ eines 67 Jahre alten Mannes.

Dem Verfasser „kommt es nicht so sehr darauf an, ein genaueres anatomisches Bild von dieser Erkrankung zu entwerfen, als vielmehr etwas näher auf den klinischen Verlauf und diejenigen Punkte einzugehen, welche eventuell zur Sicherung der Diagnose intra vitam beitragen können.“

Das Charakteristische seines mikroskopischen Befundes besteht in der Ausfüllung von praeformierten Räumen und Lücken, die sicherlich als Lymphgefässe anzusehen sind, mit plattenförmigen Zellen.

In Beziehung auf die Stellung dieser Neubildung im onkologischen System und die Bezeichnung derselben, schliesst sich der Verfasser der Meinung Glockners an.

Riedel [15] (1898) veröffentlicht „einen Fall von primären papillären Endotheliom der Pleura“. Nach der Angabe des Verfassers „weicht das von ihm zu beschreibende Präparat in seiner äusseren Erscheinung und in seinem feineren Bau vom gewöhnlichen Verhalten dieser Geschwülste ab“.

Aus dem Sektionsprotokoll entnehme ich folgendes: „Aus der rechten Pleurahöhle lassen sich über drei Liter haemorrhagischer Flüssigkeit herausschöpfen. Beim Durchschneiden der Rippen kommt man

durch dicke Tumormassen, die mit der vorderen Brustwand fest verwachsen sind. In der linken Pleurahöhle befinden sich etwa 100 ccm klarer, leicht rot gefärbter Flüssigkeit.

Die linke Lunge ist nur an wenigen Stellen der Brustwand adhaerent, die Pleuraoberfläche ist mit kleinen Geschwulstknochen übersät, die sämtlich leicht erhaben, auf der sonst spiegelglatten Pleura liegen. Im Lungengewebe selbst fühlt man einzelne Knötchen. Diese sehen auf dem Durchschnitt grauweiss aus und fühlen sich fest an.

Die Pleura der rechten Lunge ist über und über von Geschwulstknoten durchsetzt, die zum Teil bis faustgross sind und besonders stark am Zwerchfell, an der vorderen Wand und am Sternum entwickelt sind.

Um diese grossen Geschwulstknoten nicht zu durchschneiden, wird das Sternum in der Sagittallinie durchsägt, die Vorderfläche der Wirbelsäule freigelegt und nun die ganze Thoraxhälfte in toto herausgenommen. Nach Lösung und Entfernung der Blutgerinnsel sieht man nun, dass ausser den grossen, grauweissen derben Geschwulstknoten noch eine ganze Reihe kleiner Knoten immer reihenweise angeordnet liegen. Zwischen dem Zwerchfell und der hinteren Brustwand ist der ganze Pleuraraum ausgefüllt von Tumormasse, die sich wiederum aus einer ganzen Reihe kleiner Lappen und Läppchen zusammensetzt, sodass die ganze Oberfläche der Geschwulstmassen ein unregelmässiges, fast papilläres Aussehen bekommt. Dieser Eindruck wird auch an anderen Stellen des Pleuraraumes dadurch hervorgerufen, dass überall auf der im ganzen nicht verdickten Pleura die kleineren und grösseren rundlichen Tumoren sich erheben.

Eine diffuse Verdickung der Pleura, etwa wie bei Schwartenbildung, liegt an keiner Stelle vor,

sondern da, wo eine diffuse Verdickung durch Tumorbildung besteht, wie z. B. an der Thoraxwand, hat man den Eindruck, dass dieselbe durch Confluieren zahlreicher Einzelknötchen entstanden ist. Dieselben sehen auf dem Durchschnitte samt und sonders glasig, grau, durchscheinend aus; grössere degenerierte Partieen findet man nicht.

Die Pleura der Lungen ebenso wie die der Rippen und des Zwerchfells ist verdickt und mit Fibrin bedeckt.

Da die meisten bis jetzt beobachteten, primären, in der Pleura entstandenen Tumoren sich durch eine gleichmässige diffuse Wucherung und geschwulstige Verdickung zu erkennen gaben, und knotige Auftreibungen in der Pleura nur selten beobachtet waren, so erregte dieser Fall schon durch seinen eigentümlichen makroskopischen Befund Interesse und liess den Gedanken aufkommen, dass es sich überhaupt um keine primäre, sondern um eine secundäre Neubildung handle. Die eingehende Untersuchung ergab jedoch, dass die Pleura unzweifelhaft als der Primärsitz anzusehen ist.

Trotzdem die mikroskopischen Bilder an manchen Stellen sehr grosse Ähnlichkeit mit carcinomatösen Neubildungen darbieten, so rechnet sie der Verfasser nach der Histogenese derselben doch zu den Sarkomen im weitesten Sinne, da ja die Wucherung von den Endothelien der Lymphgefässe ausging, also von Zellen des mittleren Keimblattes.

Zwei weitere interessante Fälle von Pleuraendotheliom hat Podack[13] (1899) beobachtet.

Die Tumorbildung verdickte die Pleura flächenhaft, ohne auf die Lungen überzugehen. Beide Fälle waren mit blutigen Exsudaten verbunden, in denen sich Geschwulstpartikel nachweisen liessen; ihre Zel-

len zeigten Mitosen und Amitosen, leichte Verfettung und Vacuolisierung und leichten Glykogengehalt.

Interessant ist das Verhalten der Tumorzellnester gegen die quergestreifte Muskulatur. Besonders in dem Zwerchfelltumor des ersten Falles waren Geschwulstzellen in die Muskelfasern eingedrungen und in ihrem Innern weitergewachsen, so dass der Muskelfaserrest einen sichel- oder ringförmigen Saum um die central sitzenden Tumorzellen bildete.

Im zweiten Falle war diese Form der Muskelveränderung viel seltener, hier überwog in der Umgebung der Geschwulst eine Atrophie der Muskeln, die mit Pigmentanreicherung, Kernvermehrung und teilweisem Schwund der Querstreifung einherging.

In der Rückenmuskulatur hatten sich den Punktionsstichen entsprechend Impfmetastasen des Tumors entwickelt.

Den jüngsten Fall von Pleuraendotheliom, den ich in der neuesten Literatur auffinden konnte, ist der von Pollmann[14] (1901) beschriebene.

Derselbe berichtet über ein Endotheliom der linken Pleura und des Peritoneums bei einem 17jährigen Mädchen. Metastasen wurden in Darm, Netz, in der Haut, Pfortader und Leber gefunden.

Die Geschwulst war an der Ursprungstelle und in den Metastasen zusammengesetzt aus Zellen, welche einen grossen, hellen, bläschenförmigen Kern und einen grossen homogenen Protoplasmaleib besassen. Die Zellen lagen epithelartig ohne Zwischensubstanz aneinander und bildeten verschiedene lange und wenig breite Stränge oder Schläuche, die manchmal miteinander communicierten. Die etwas grösseren Knoten waren fast ausnahmslos von Haemorrhagieen durchsetzt. In der Pleura, auf dem Peritoneum und an einer Stelle der Kopfhaut, an welcher die Epidermis

durchbrochen war, war es zu subacuter und chronischer Entzündung gekommen.

In der Nachbarschaft derartiger Entzündungen waren die Geschwustzellen eine eigentümliche Veränderung eingegangen. Der helle, bläschenförmige Kern wurde dunkler, der Protoplasmaleib näherte sich mehr und mehr der spindligen Form und sandte sogar manchmal Ausläufer aus. Es wurde also die Geschwulstzelle in ihrem Aussehen den im Entzündungsbezirk liegenden Bindegewebszellen oder Saftspaltenendothelien ähnlich; ob sie dabei auch die Fähigkeit der Wucherung erhielt konnte Verfasser nicht entscheiden, hält es aber nicht für unwahrscheinlich.

Sehr auffällig erschien Pollmann die Ausfüllung der Capillaren in der Leber und Milz durch Geschwulstzellen mit Bildung von Strängen und Schläuchen, durch welche in der Leber die Leberbalken, in der Milz die restierenden Pulparäume zusammengedrückt wurden.

Dort, wo sich in den Saftspalten und Gefässen Geschwulstzellen fanden, war das normale, flache Auskleidungsepithel verschwunden. Pollmann führt das darauf zurück, dass die praeexistierende Endothelzelle die Form der Geschwulstzelle angenommen hatte, also eigentlich nicht verschwunden, sondern von den Geschwulstzellen nicht mehr zu unterscheiden gewesen sei.

Aus dieser Literaturzusammenstellung geht hervor, dass die meisten Forscher das Endothel der serösen Häute und der Blut- und Lymphgefässe einmal für gleichwertig erachten, dann aber auch beide zur Gruppe der Bindegewebszellen rechnen. Ferner wird angenommen, dass Geschwülste vom Pleuraendothel aus nur in Gemeinschaft mit Wucherungserscheinungen von Seiten der Lymphgefässendothelien des darunterliegenden Gewebes auftreten, ja dass diese vorherrschen.

Es scheint mir aber doch die Frage gerechtfertigt zu sein, ob der Zellbelag der serösen Häute wirklich mit den Endothelien der Gefässe als gleichartig gesetzt werden kann. Nach den Untersuchungen von v. Brunn und nach der Ansicht vieler Anatomen kommt der zelligen Auskleidung der Pleuroperitonealhöhle der Charakter eines wahren Epithels zu. Geschwülste, die daher von ihm ausgehen, werden darnach wohl auch die Charaktere von epithelialen Neubildungen tragen. Es scheint mir nämlich zu weit gegangen, den Epithelcharakter nur deswegen zu leugnen, weil es sich um ein mesodermales Produkt handelt. Die definitive funktionelle Ausgestaltung der Zelle scheint mir ihren Charakter zu bestimmen, und schliesslich kann man ja alle mesodermalen Gebilde auch auf das Ento- oder Ectoderm beziehen.

Es wird also die Aufgabe sein, an der Hand des zu beschreibenden Falles nachzuforschen, ob sich Zeichen finden einmal dafür, dass die Geschwulst der Pleura nur von den Endothelien der Saftspalten ausgeht oder vom Pleura„epithel“ und zwar sprächen für letzteres alle Zeichen von ausgesprochen epithelialem Zellcharakter. Ich will gleich hier hervorheben, dass ich glaube, für letzte Anschauung gewisse Anhaltspunkte gefunden zu haben.

Der Fall um den es sich handelt, betrifft den 33jährigen Bildhauer August H. aus Ehrenstetten. Er wurde am 26. April 1900 in die hiesige medicinische Klinik aufgenommen und starb dort am 5. Mai 1900.

Aus der Krankengeschichte führe ich kurz folgendes an:

Anamnese: Eltern leben und sind gesund, ebenso drei Geschwister. Patient war angeblich nie krank.

Sein jetziges Leiden begann im Oktober vorigen Jahres (1899). Patient bekam heftige Schmerzen in der Kreuzgegend, welche nach beiden Seiten hin aus-

strahlten. Dazu gesellten sich alsbald Schmerzen in beiden Schultern, und auf der linken Brustseite (Stechen).

Der Arzt, an den sich Patient wandte, konstatierte eine Lungenschrumpfung und verordnete ihm warme Wickel. Auf diese Wickel hin schwanden die Schmerzen auf beiden Schultern ganz und die der linken Brust und im Kreuz besserten sich etwas.

Gleichzeitig mit dem Auftreten der Schmerzen auf der linken Brust wurde Patient heiser und verlor in kürzerster Zeit die Stimme.

Patient giebt an, nie Husten und nie Blutspucken gehabt zu haben. Im letzten Vierteljahr nachts öfters geschwitzt.

Nach der Aussage des Patienten soll er vor der Krankheit 148 Pfund gewogen und im Laufe derselben allmählich abgenommen haben.

Status präsens: Sehr anämischer Patient; namentlich sind die Lippen und Schleimhäute sehr blass.

Beide Füsse zeigen stärkeres, die Unterschenkel geringeres Oedem.

Geringe Temperaturerhöhung.

Laryngoscopischer Befund: Linkes Stimmband steht der Mittellinie nahe in Cadaverstellung.

Thorax sehr schmal und ziemlich tief. Beide Gruben etwas eingesunken, die linke Supra- und Infraclaviculargrube deutlich tiefer als die rechte. Die Gegend von der 3. bis 4. Rippe links zwischen Sternum und Mamillarlinie ist stark vorgewölbt. Thorax-Umfang unterhalb der Mamillen 84 cm und zwar rechte Thoraxhälfte: 42,5 cm, linke: 41,5 cm.

Bei der Respiration bleibt die linke Thoraxhälfte vollkommen unbeweglich, während die rechte etwas übernormale Excursionen macht.

Atemfrequenz deutlich erhöht.

Percussion rechts vorn supraclavicular und im ersten Intercostalraum leicht gedämpfter tympaniti-

scher Schall, weiter voller Schall bis zur 6. Rippe. Verschieblichkeit der Lungengrenzen gut.

Links supraclavicular starke Dämpfung mit ganz leicht tympanitischem Klang, infraclavicular absolute Dämpfung.

Traube'scher Raum drei fingerbreit. Der gedämpfte Bezirk überschreitet nach rechts den Sternalrand deutlich und zwar im 1. und 2. Intercostalraum um gut fingerbreit, nachher im 3. um 2, im 4. und 5. um 3 Fingerbreite. In diesem Bezirk sieht man fast bis zur rechten Mamillarlinie hin lebhafte pulsatorische Bewegung.

Rechts hinten beginnt bereits an der 8. Rippe deutliche Schallabschwächung, doch ist auch oben der Schall nicht ganz voll.

Links supraspinal leicht tympanitischer Schall; infraspinal völlig Dämpfung.

Auscultation: rechts scharfes Vesiculäratmen mit verlängertem Exspirium. In den unteren Partieen ziemlich dichtes, kleinblasiges, zum Teil klingendes Rasseln.

Links hinten sehr abgeschwächtes Atmen; unterhalb der Scapula deutlich bronchial. Rechts vorn wie rechts hinten und links vorn leises Bronchialatmen.

Herztöne rein. Puls klein und sehr frequent.

Sputum nur etwas blutiges Rachensputum.

Abdominalorgane ohne Besonderheiten.

Der Harn enthält kein Eiweiss und keinen Zucker.

Bei der klinischen Vorstellung am 1. Mai hustet der Patient mit Luftverschwendung. In der Höhe der 5. Rippe fühlt man links ein verschiebliches Knötchen. Weiter nach oben, am oberen Rande des Pectoralis ein erbsengrosses Knötchen. In der linken Axilla mehrere geschwollene Lymphdrüsen.

Auf der linken Seite bestehen ausgedehntere Lymphdrüsenschwellungen mit Verhärtung.

Die Percussion ergiebt: Auf dem Sternum, links davon in der Gegend der starken Prominenz starke Dämpfung. Links hinten und rechts hinten zwischen 7. und 8. Rippe ebenfalls Dämpfung. Seitlich in der linken Axilla abgeschwächte Atmung.

Herzspitzenstoss weder zu fühlen noch zu sehen weder an der normalen Stelle noch weiter nach vorn.

Die von Herrn Geh. Rat Bäumler vorgenommene Punction ergiebt eine haemorrhagisch gefärbte Flüssigkeit (ca. 150 cbcm).

Die herausgenommene Flüssigkeit in etwas dickerer Schicht ganz undurchsichtig, von braunroter Farbe, zeigt unter dem Mikroskop zahlreiche völlig normale rote Blutkörper, vereinzelte normale Leukocyten, nur ganz spärlich sehr grosse Zellen, z. T. gefüllt mit etwas bräunlich gefärbten Krümmelchen. Solche z. T. etwas gefärbte Krümmelchen schwimmen auch in grösster Zahl zwischen den Formelementen des Blutes und zeigen starke Molekularbewegung.

Von zahlreichen roten Blutkörperchen sind nur noch zarte Begrenzungslinien übrig, teilweise auch nur einen Teil des Kreisbogens darstellend; an ersteren, wie an letzteren bilden die vorhin erwähnten Krümmelchen zum Teil die Begrenzung.

Eine Sputumuntersuchung ergab epitheliale Zellen, die auf Tumorelemente verdächtig waren.

Im Harn wurden neben einzelnen Epithelien der Nieren Cylinder gefunden.

Diagnose: Tumor pleurae sinistrae. Endothelioma. Hämorrhagisches Exsudat. Nierenmetastasen.

Am 5. Mai, Vormittags 9½ Uhr, trat unter zunehmender Schwäche, bei völlig freiem Sensorium der Exitus letalis ein.

Die Sektion, welche am Tage darauf im hiesigen

pathologischen Institute ausgeführt wurde, ergab folgendes Resultat.

Abgemagerte männliche Leiche. In der Gegend der linken Brustdrüse befindet sich eine deutlich hervorragende, etwa handgrosse Prominenz, die sich hart anfühlt und auf dem Durchschnitt markig weiss aussieht. In der Gegend des linken Oberschenkels sind zwei flache Knötchen von gleicher Beschaffenheit zu bemerken.

Bei Eröffnung der linken Pleurahöhle entströmt eine dünne schwarzbraun gefärbte Flüssigkeit, die etwa in der Menge von zwei Litern die Höhle ausfüllt. Dicht unter der Clavicula ragt ein Stückchen lange hervor.

Die Pleurablätter sind nicht mit einander verwachsen. Die ganze Pleura costalis sinistra ist in eine dicke schwielige Membran umgewandelt, deren Dicke stellenweise weit über 1 cm beträgt. Ihre Oberfläche ist teils glatt, teils leicht höckerig granuliert, stellenweise wie mit feinsten Papillen besetzt. Die stärkste Veränderung weist der mediastinale und diaphragmatische Teil auf. In der Nähe des Lungenhilus und der Umschlagstelle dieses auf den pleuralen Zwerchfellüberzug ist das mediastinale Blatt nahezu $2^1/_2$ cm dick. Beim Einschneiden sieht die schwartige Masse derb weiss, z. T. auch etwas gefleckt aus. Weissliche Stränge ziehen auch zwischen die Zwerchfellmuskulatur hinein. Das diesem anliegende Blatt des Peritoneums zeigt auch kleine höckerige Unebenheiten. Der Herzbeutel ist mit der verdickten Pleura verwachsen und in diesem Verwachsungsbezirk ebenfalls verdickt. Die Bronchialdrüsen sind mit der Pleura verwachsen und stark vergrössert; auf dem Durchschnitt sind sie teils schiefrig induriert, teils von markig weissen Massen durchsetzt. Der Pleuraüberzug der linken Lunge ist

etwas verdickt und mit fibrinösen Auflagerungen bedeckt.

Die linke Lunge ist ganz gegen die Wirbelsäule gedrängt und besitzt die Grösse einer Faust. Sie sendet nach oben und unten zapfenartige Ausläufer, die den Eindruck erwecken, als wären sie durch Einschnürung der verdickten Pleura pulmonalis entstanden. Auf der Schnittfläche ist die Lunge stark pigmentiert, enthält nur wenig Luft. Die Bindegewebesepten sind etwas verdickt. In der Nähe des Lungenhilus befindet sich ein im Centrum schon etwas zerfallener etwas über haselnussgrosser markig weisser Tumor, in nächster Nähe der vergrösserten von Geschwulstmassen durchsetzten Bronchialdrüsen.

Die rechten Pleurablätter sind durch bandförmige Adhaesionsstränge miteinander verwachsen.

Die Pleurablätter sind nicht besonders verdickt, doch enthält die Pulmonalpleura zahlreiche kleine auf dem Durchschnitt markigweisse Knötchen. Am Lungenhilus befindet sich ein Packet stark vergrösserter Lymphdrüsen, die dasselbe Aussehen wie links darbieten.

Die rechte Lunge ist schiefrig pigmentiert, sie ist blass, aber lufthaltig. Auf Druck entleert sich kein abnormer Inhalt.

Das Herz zeigt eine geringe Erweiterung des Ventrikels. Die Seminularklappen sind zart und zeigen in geringem Masse atheromatöse Entartung. Der linke Ventrikel ist auch etwas erweitert. Die Mitralis zeigt eine kleine Verdickung. Das Gewicht beträgt 300 gr.

Das Netz ist von zahlreichen punktförmigen Pigmentierungen durchsetzt, die sich scharf von der Farbe des Fettes abheben.

Die Milz ist klein und schlaff, am Hilus zeigen sich ebenfalls Tumormassen, die man auch in der

weiteren Umgebung fühlen kann. Das ganze Mesenterium ist von einer Masse kleinster Knötchen bedeckt.

Die Leber zeigt auf ihrer hinteren Fläche zwei grosse Metastasen, die eine nabelförmige Einziehung zeigen. Auf der Oberfläche zeigen sich zahlreiche, im Innern gar keine Knötchen.

Die rechte Niere zeigt zahlreiche Metastasen; auf dem Durchschnitt lässt sich eine hämorrhagische Beschaffenheit erkennen.

Die linke Niere ist von der Tumormasse ganz umgriffen und weist viele Knötchen mit nabelförmiger Einziehung auf.

Um die mittleren Partieen der Trachea herum befindet sich eine Menge, mit Tumormassen durchsetzten Lymphdrüsen. Diese Metastasen setzen sich auf die retroperitoneal gelegenen Drüsen fort, so dass auf und längs der Wirbelsäule eine dicke Schwielenmasse fühlbar ist. Der Tumor ist auch in den Knochen hineingewachsen und hat die Wirbelkörper des 8. und 9. Brustwirbels teilweise zerstört.

Die Pia mater ist an der Oberfläche zart und glatt.

Gehirn ohne Besonderheiten.

In der Schilddrüse sind makroskopisch mehrere weissliche Knoten sichtbar.

Soweit die Sektionsbefunde, durch welche die klinische Diagnose bestätigt wurde.

Zuerst werden Stücke aus verschiedenen Partieen der Pleura parietalis entnommen und mikroskopisch untersucht. Dabei zeigte sich, dass die Pleura überall diffus verdickt ist infolge reichlicher Vermehrung des Bindegewebes, in das eine Menge verschiedenartig gestalteter Zellnester eingelagert sind. Diese Zellnester sind zum Teil solide, zum grösseren Teil jedoch umschliessen sie deutlich ein centrales Lumen,

so dass sie den Eindruck von Drüsenschläuchen erwecken. Vielfach sind sie auch verzweigt, zeigen Andeutung von papillärem Bau. Die einzelnen Zellen stellen ziemlich grosse, in den compacten Nestern mehr rundlich oder polyponal gestaltete Gebilde dar, mit grossem bläschenförmigem Kerne, der kernfärbende Farben gut annimmt. In den Nestern mit drüsenartigem Bau bieten dieselben gut charakterisierte cylindrische Zellformen dar. Zum Teil ist die Form allerdings auch mehr cubisch.

Die Zellnester sind meist zugartig angeordnet und erfüllen die Saftlücken des Bindegewebes, indem sie dieses auseinander drängen. Man kann so vereinzelte schmale Zellzüge und -reihen erkennen, zum andern Teil wieder grössere unregelmässig begrenzte Zellnester. An den Orten starker Geschwulstwucherung sieht man regellos gelagerte drüsenähnliche Bildungen, zwischen denen nur wenig Bindegewebe liegt.

Auffallend ist der Reichtum von ausgewanderten weissen Blutkörperchen in der Umgebung sowohl der grösseren als auch kleineren Geschwulstherde.

Ein Hauptgewicht wurde selbstverständlich auf die Untersuchung des Oberflächenepithels gelegt. Da, wo das Epithel scheinbar nicht verändert erscheint, sind die oberflächlichen bindegewebigen Lagen ebenfalls nicht verändert. Die Wucherungsprozesse zeigen sich erst in den tieferen Schichten, zunächst in Form feiner, schmaler Zellzüge, die schliesslich in drüsenähnliche Gebilde übergehen.

An andern Stellen aber sieht man, dass die Oberfläche feine papilläre Erhebungen trägt, die mit einem cubisch cylindrischen, stellenweise deutlich cylindrischem Epithel besetzt sind. Von hieraus senken sich Zellzüge nach Art von drüsigen Schläuchen in die Tiefe und stellen so gewissermassen eine Verbindung mit den darunterliegenden Zellnestern her. (Vergl. Fig. 1.)

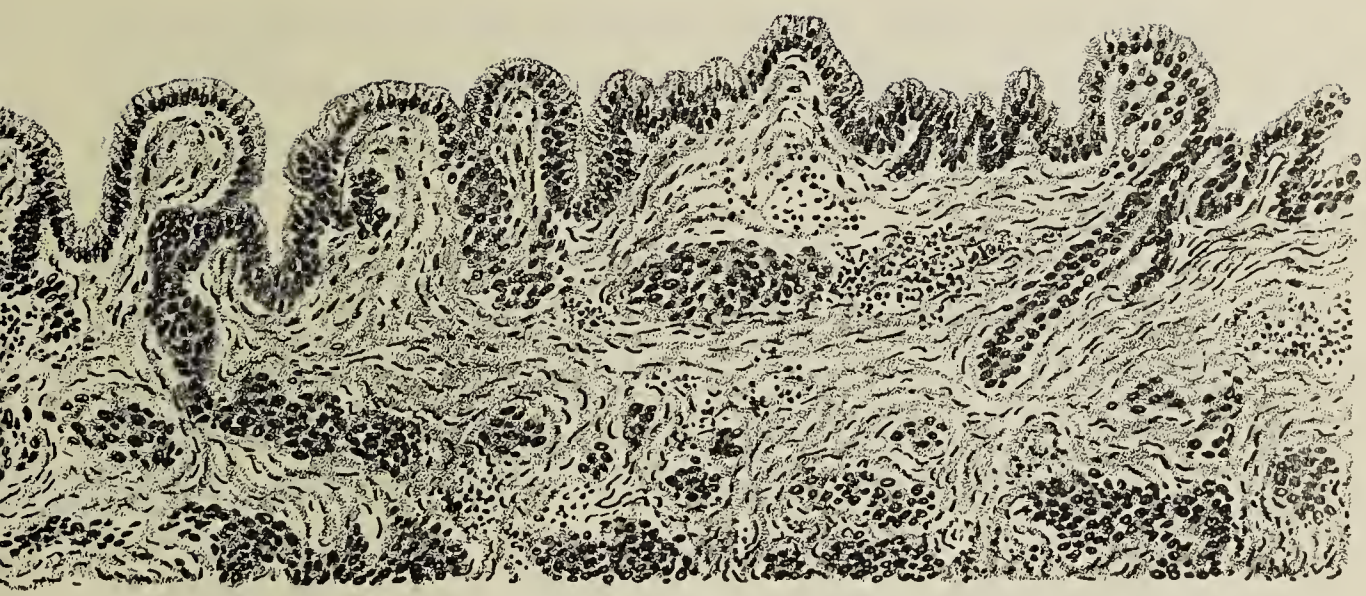

Fig. 1. Papilläre Erhebungen auf der Pleuraoberfläche mit cylindrischem Epithelbelag. Einwuchern drüsenähnlicher Zellschläuche in die tieferen Schichten der Pleura, die von Zellnestern und Leukocytenansammlungen durchsetzt sind.

(Das Cylinderepithel ist zu regelmässig gezeichnet worden.)

Wieder an andern Orten ist das Epithel mehrschichtig. Gerade an derartig veränderten Partien sind die zunächst darunter gelegenen Teile am stärksten verändert, indem das Gewebe dicht durchsetzt ist von dichtstehenden drüsenähnlichen Zellwucherungen.

Das an die Pleura angrenzende Gewebe, einmal das mediastinale Fettgewebe, dann auch die Muscularis der Diaphragma enthält stellenweise reichliche Geschwulstzellnester, teils mehr compacter, teils mehr drüsenähnlicher Art. Dazwischen finden sich auch hier, besonders im mediastinalen Fettgewebe reichlich, meist mononucleäre Leukocyten.

Nicht unerwähnt möge bleiben, dass man an manchen Stellen auch kleine Blutungen und als Residuen solcher, gelbe Pigmentkörner sieht.

An einer Stelle des mediastinalen Fettgewebes sieht man auch ein dünnwandiges, mit Blut gefülltes Gefäss, in dem zwischen den roten Blutkörperchen zahlreiche, wohlcharakterisierte Geschwulstzellen lie-

gen. An einer Stelle ist die Wand ebenfalls von solchen durchsetzt; in der Umgebung finden sich wieder neben Geschwulstzellen ausgewanderte weisse Blutkörperchen.

Auf eine Stelle möchte ich noch besonders aufmerksam machen. Man sieht hier einmal erweiterte Lymphräume in deren Centrum, durch einen feinen Spaltraum von der Gefässwand getrennt, solide Haufen von Geschwulstzellen liegen. Die andern platten Zellen des Endothelbelags sind stellenweise sehr deutlich zu erkennen (vergl. Fig. 2 A). Zu gleicher

Fig. 2. A. Geschwulstzellhaufen in einem erweiterten Lymphgefäss, dessen platte Endothelzellen deutlich zu erkennen sind.

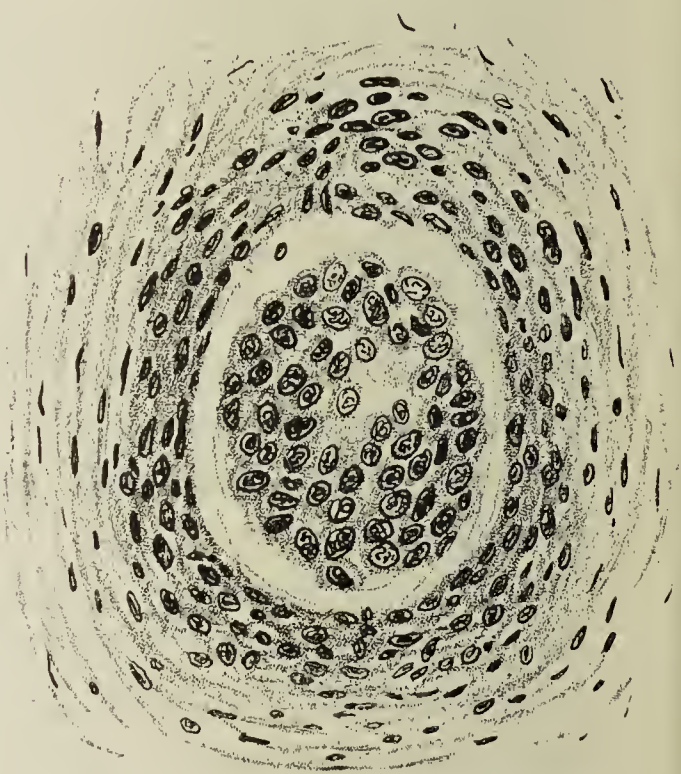

Fig. 2. B. Lymphgefäss mit Geschwulstzellen im Lumen und gewuchertem Perithel.

Zeit ist die Wand dieser Lymphgefässe gegen die Peripherie zu deutlich gewuchert (vergl. Fig. 2 B). Man sieht also daselbst reichlich ovale, mehr spindelförmige, die Gefässe ringförmig umgebende Zellen, die sowohl durch ihre geringere Grösse, als auch

durch ihre Form deutlich sich von den im Lumen liegenden Geschwulstzellen unterscheiden.

Es handelt sich also um Lymphgefässe, deren bindegewebige Wandung gewuchert, und deren Lumen infolge Einwachsens von Tumorzellen erweitert ist.

Um dieses gleich hier vorweg zu nehmen, so glaube ich, dass es sich hier um die Folgen eines von den Geschwulstzellen ausgehenden entzündlichen Reizes handelt.

Auch zwischen den Muskelfasern des Diaparagmas finden sich teils compacte, teils drüsenartige Nester von Geschwulstgewebe, in deren Nachbarschaft wieder reichliche Mengen von Leukocyten liegen. Die Muskelfasern werden durch die Tumormassen teils nur verdrängt, teils auch zur Atrophie gebracht.

Das peritoneale Blatt des Zwerchfells, das mit in den Schnitt kam, ist ebenfalls von Geschwulstzellnestern und -zügen durchsetzt.

Bevor ich auf die nähere Besprechung der Geschwulst und ihres Ausgangspunktes eingehe, will ich kurz das Resultat der mikroskopisch untersuchten, metastatischen Herde anführen. Zunächst wurde eine möglichst kleine, peribronchiale Lymphdrüse einer näheren Untersuchung unterzogen. Es zeigte sich, dass nur noch spärliche Reste von lymphadenoidem Gewebe erhalten sind. Daselbst sieht man, dass die Lymphbahnen sehr stark erweitert sind. In denselben sieht man vereinzelte, oder zu zweien oder zu dreien zusammenliegende Tumorzellen neben kleinen Lymphocyten. Das übrige Gewebe enthält nur noch kleine Inseln lymphadenoiden Gewebes; alles andere ist eingenommen von Tumormasse, welche durch die drüsenartig verzweigte Form mit cylindrisch und cubischen Zellen deutlich ihre Herkunft von der primären Geschwulst in der Pleura kennzeichnet.

Weiter wurden die Lungen eingehend untersucht. Die rechte Lunge war nur faustgross, ganz comprimiert und enthielt einen grossen, im Centrum zerfallenen Geschwulstknoten. Oberhalb dieses Knotens, aus dem Spitzenteil der Lunge wurde ein Gewebsstück entnommen und es zeigte sich, dass in dem ziemlich stark pigmentierten Lungengewebe hier und dort kleine Herde von Geschwulstzellen zu sehen sind. Sie liegen hauptsächlich in der Nähe kleiner Gefässe und entsprechen den Lymphräumen derselben. Zum Teil liegen sie aber auch scheinbar frei im Lumen der Alveolen. Sehr interessant ist, dass wohl infolge von Compressionserscheinungen ein Hauptzweig der Lungenarterie vollständig durch einen Thrombus verschlossen ist, der zur Hälfte schon durch Wucherung der Intima organisiert ist. Das Epithel der Pleura pulmonalis scheint nirgends gewuchert, nur ist dasselbe an einer Stelle etwas verdickt und hier von zahlreichen, kleinen Geschwulstnestern durchsetzt. Dieselben dringen von hier auch eine Strecke weit gegen das Lungengewebe vor und zwar entlang den Wänden der Alveolen.

Ein zweiter Schnitt wurde durch oben beschriebenen zapfenartigen Vorsprung der rechten Lunge an den medialen unteren Partien geführt.

Daselbst ist die Pleura sehr stark verdickt, ziemlich zahlreich, enthält jedoch keine Tumorherde. Das Lungengewebe ist vollständig comprimiert; Alveolarstruktur ist nicht zu erkennen. Ein grosser Teil der Gefässe ist vollkommen comprimiert, ein anderer durch zum Teil organisierte Thromben geschlossen, die Wandung verdickt; ebenso auch die Bronchien. Das ganze Gewebe enthält reichlich Staubmassen eingelagert. Subpleural liegen ebenso wie auch in den im Centrum gelegenen Partieen zahlreiche Geschwulstherde von drüsenartigem Bau.

An einer Stelle sind dieselben wohl infolge von Circulationsstörung in nekrotischem Zerfall begriffen.

Ein weiterer Schnitt aus den Randpartien des grösseren Geschwulstknotens giebt nahezu dieselben Verhältnisse, nur sind die Tumorzellnester hier reichlicher.

Das Netz enthält ebenfalls zahlreiche Herde von Geschwulstgewebe, umgeben von gewuchertem Bindegewebe, die zwischen die Fettläppchen eingestreut erscheinen. Zugleich sieht man auch hier in der Nachbarschaft Leukocytenansammlung. Die Gefässe sind ziemlich stark gefüllt.

Aus der Leber wurde die Randpartie von einem kleinkirschgrossen Knoten mit umgebendem Lebergewebe untersucht.

Im Centrum der Geschwulst hat man genau das Bild wie bei der Pleura: reichlich Bindegewebe, darin meist solide, strangartige Zellnester. Gegen die Peripherie zu mehr drüsenartige Gebilde mit feiner Papillenbildung; dazu reichlich gewuchertes Bindegewebe. In der Nachbarschaft des Knotens findet sich ein kleiner miliarer Herd, an dem man sehr schön das Fortschreiten des Tumors im Lebergewebe beobachten kann. Man sieht einmal, wie die Geschwulstzellen intraacinös zwischen den Leberzellenbalken vordringen, dieselben zwischen sich fassen und durch Compression zur Atrophie und zum Schwund bringen. Zu gleicher Zeit beginnt vom periportalen Bindegewebe aus eine Wucherung. Stärkere entzündliche Reaktionserscheinungen fehlen hier.

Von der Niere wurde ein ungefähr bohnengrosser, metastatischer Knoten mit umgebendem Nierengewebe untersucht.

Der metastatische Knoten entspricht nahezu vollständig dem in der Leber betrachteten. Auch die Art und Weise des Fortschreitens gegen die Peri-

pherie zu zwischen den einzelnen Harnkanälchen ist nahezu dieselbe.

Auffallend ist nur, dass selbst in den centralen Partien die Glomeruli zum grössten Teile sich noch erhalten haben, ohne, abgesehen von Verdickungen der Kapsel, erhebliche Veränderungen zu zeigen. In der Peripherie des Knotens sieht man hier wieder deutlich Haufen von emigrierten weissen Blutkörperchen.

Auch von dem Schilddrüsengewebe wurde ein verdächtiges Stückchen untersucht. In demselben lässt sich aber kein metastatischer Geschwulstherd nachweisen.

Es handelt sich nach dem eben Gesagten wohl zweifellos um eine primäre Geschwulst der Pleura mit Metastasen in den soeben untersuchten Organen.

Die Geschwulst ging aus von der linken Pleura costalis. Die Pleura pulmonalis beteiligte sich nicht an der Geschwulstwucherung.

Es erhebt sich nun die Frage, von welchem Teil des Pleuragewebes die Geschwulst ihren Ausgang nahm, ob von den Endothelien der Lymphgefässe, oder von dem Deckepithel der Pleura. Was zunächst den Zellcharakter anlangt, so handelt es sich, wie wir gesehen haben, um grosse, epithelähnliche, meist cylindrische, cubische Zellen, also um Zellformen, die zur Gruppe der Epithelzellen gehören. Ferner haben wir gesehen, dass das Pleuraepithel stellenweise deutliche Wucherungsprozesse aufwies, indem sich kleine Papillen bildeten und Zellstränge und -schläuche sich von der Oberfläche aus in die Tiefe senkten. Ich glaube, dass wir hierin einen Hinweis dafür haben, dass das Deckepithel tatsächlich der Entwicklungsboden für die Geschwulst ist. Es ist mir nicht gelungen, Zeichen von hyaliner oder colloider Degeneration der Zellen zu finden, die nach Volk-

mann die Ursache des Auseinanderdrängens der Zellen nach Art von Drüsenschläuchen sein sollen. Vielmehr sind die drüsenartigen Bildungen stellenweise ganz typisch ohne irgendwelche Einschlüsse ausgebildet. Im übrigen besitzt das Mesenchymepithel in embryonaler Zeit auch die Fähigkeit, drüsige Einstülpungen etc. zu bilden.

Für eine Entwicklung von den Endothelien der Lymphgefässe aus könnte man anführen einmal die Form der Zellstränge, die so ziemlich der Richtung und dem Verlauf der Lymphgefässe und Lymphspalten entspricht. Ferner den Umstand, dass an vielen Stellen die Wucherungsprozesse erst in einer gewissen Entfernung von der Oberfläche zu sehen sind.

Dagegen sprechen allerdings wieder die schon oben erwähnten Bilder, bei denen man deutlich erweiterte Lymphgefässe mit ihren Endothelien sehen kann, welche Geschwulstmassen im Innern enthalten, die nicht mit dem Endothelbelag der Wand im Zusammenhange stehen. Auch Volkmann hat ähnliches beschrieben und trennt diese peritheliale Wucherung von der seiner Ansicht nach endothelialen im Lumen des Gefässes.

Ich glaube, man muss annehmen, dass in diesem Falle der Tumor tatsächlich vom Oberflächenepithel seinen Ausgang nahm, allerdings nicht gleichmässig von der ganzen Oberfläche, sondern nur von einigen Stellen. Die Wucherung senkte sich von hier aus in die Tiefe des Gewebes und folgte hier, als den Stellen, wo ihrem Wachstum am wenigsten Widerstand entgegengesetzt wurde, den Lymphgefässen und Lymphspalten.

Ein derartiger Entwicklungsmodus ist ja auch durchaus nichts befremdendes, indem diese Entwicklungsart z. B. für gewisse Formen des Magencarcinoms schon lange bekannt sind.

Das Exsudat in der Pleurahöhle, die starke leukocytäre Infiltration in der Umgebung der Geschwulstherde, auch die peritheliale bindegewebige Wucherung mancher Lymphgefässe, hauptsächlich aber die starke Beteiligung des Bindegewebes am Wucherungsprozess, scheint mir der Ausdruck dafür, dass von den gewucherten epithelialen Zellen ein entzündlicher Reiz ausgeht, auf den das Gewebe in beschriebener Art antwortet.

Ich glaube daher, dass man die eben beschriebene Geschwulst nach dem Vorgehen von Benda[2] am zweckmässigsten zu den Carcinomen rechnet, und zwar gestützt auf die Zellformen, die Art der Entwicklung und Weiterverbreitung der Neubildung.

Zum Schlusse ist es mir eine angenehme Pflicht, meinem hochverehrten Lehrer, Herrn Geh. Hofrat Prof. Dr. E. Ziegler, für die gütige Überlassung dieser Arbeit und die Übernahme des Referates, sowie Herrn I. Assistenzarzt Dr. Kurt Ziegler für die überaus freundliche Unterstützung bei der Abfassung derselben, meinen verbindlichsten Dank auszusprechen.

Ebenso bitte ich Herrn Geh. Rat Prof. Dr. Bäumler für die Notizen aus der Krankengeschichte meinen besten Dank entgegen zu nehmen.

Literaturverzeichnis.

1. Beck: Endotheliom des Humerus. Beitrag von Ziegler XXV. 1899.

2. Benda: Ueber das primäre Carcinom der Pleura, D. med. Wochenschr. 1897 No. 21 S. 324—326.

3. Böhme: Virch. Arch. Bd. 81. S. 181.

4. Borrmann: Wachstum der Gefässgeschwülste, Virch. Arch. 157. Bd.

5. v. Brunn: Ueber die Entzündung seröser Häute mit besonderer Berücksichtigung der Rolle der Serosa Deckzellen. Beitr. v. Ziegler XXX. 1901.

6. Glockner: Ueber den sogenannten Endothelkrebs der serösen Häute (Wagner—Schulz), Zeitschr. f. Heilk. XVIII. Bd.

7. Malade: Ein Fall von Endothelsarkom ausgehend v. Peritoneum. I.-D. Greifswald. 1895.

8. Markwald: Multiple Endotheliome. Virch. Arch. 141. Bd.

9. Neelsen: Untersuchung über den Endothelkrebs. D. Arch. f. klin. Medizin XXXI. p. 375.

10. Perls: Virch. Arch. Bd. 56. S. 438.

11. Petersen: Endotheliom der Pleura. I.-D. Kiel 1897.

12. Pirkner: Histogenese des prim. Endothelkrebses der Pleura. I.-D. Greifswald 1895.

13. Podack: Endothelkrebs der Pleura. D. Arch. f. klin. Medizin. 63. Bd. 1899.

14. Pollmann: Endotheliom der Pleura. Beitr. v. Ziegler XXVI. 1899.

15. Riedel: Primäres papilläres Endotheliom der Pleura. I.-D. Greifswald 1898.

16. Ritter: Endotheliom des Knochens. Zeitschr. f. Chir. 50. Bd. 1899.

17. Schottelius: I.-D. Würzburg 1874.

18. Schulz: Arch. f. Heilkunde. XVII. 1876.

19. Schwenninger: s. Glockner. Zeitschr. f. Heilkunde. XVIII. Bd. S. 212.

20. Stengel: Endothelioma sarcomatosum des Oberkiefers. I.-D. Würzburg 1896.

21. Sternberg: Multiples Endotheliom der Knochen. C. f. a. P. XII. 1901.

22. Volkmann: Ueber endotheliale Geschwülste. Zugleich Beitrag zu den Speicheldrüsen und Gaumentumoren. D. Zeitschr. f. Chir. XLI. Bd. 1895.

23. Wagner: Handbuch der allgemeinen Pathologie. 6. Auflage. 1874.

24. Waldeyer: Carcinome. Virch. Arch. Bd. 41 und 55.

25. Ziegler: Lehrbuch der allgemeinen und speziellen pathol. Anat. 10. Aufl. 1902.

Lebenslauf.

Ich, Karl Ramsperger, kath. Konfession, bin geboren am 6. Dezmber 1878 in Freiburg i. Br. als einziger Sohn des Hauptlehrers Karl Ramsperger. Meine wissenschaftliche Vorbildung erhielt ich auf dem Gymnasium meiner Vaterstadt, das ich vom Herbst 1889 bis 1898 besuchte. Dem Studium der Medizin mich widmend hörte ich vom Wintersemester 1898/99 bis Sommersemester 1903 ununterbrochen die Vorlesungen an der Universität Freiburg i. Br., bestand nach 4 Semester die ärztliche Vorprüfung daselbst. Im 5. Semester diente ich im 5. Bad. Inf.-Rgt. No. 113 in Freiburg i. Br. und wurde nach halbjähriger Dienstzeit zum Sanitäts-Gefreiten befördert. Mein ärztliches Staatsexamen bestand ich im Juni 1903.